



Manifestasi Klinis Infeksi *Human Papillomavirus* di Bidang Dermatology dan Venereology

Yuli Wahyu Rahmawati ¹, Yelvi Levani ², Musa Ghufron ³, Maya Rahmayanti ⁴

^{1,2,3,4} Fakultas Kedokteran Universitas Muhammadiyah Surabaya, Indonesia.

INFORMASI

Korespondensi:
yulirahmawati123.yr@gmail.com

Keywords:
Clinical Manifestation,
Human Papillomavirus,
Infection

ABSTRACT

Objective: To provide information about clinical manifestation human Papillomavirus infection

Methods: This article is literature review. The searching method used pubmed database from last 10 years.

Review: Human Papillomavirus infection is caused by Papillomaviridae, it made proliferation mucosa epitel and skin. More than 100 genotype viral has been identified, human Papillomavirus strain was classification based on oncogenic and non oncogenic type. The diagnosis was based on clinical features, histopathology and molecular biology. Therapy human Papillomavirus infection was based on morfologi, distribution, account of lesion, choice of patient and skill of practitioner

Conclusion: Patient with history of infection human Papillomavirus can be reccurent

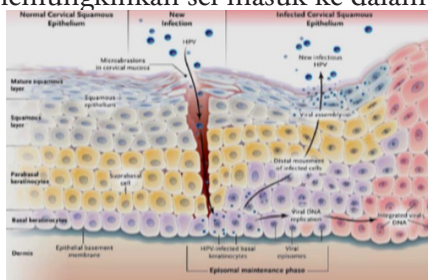
PENDAHULUAN

Human Papillomavirus (HPV) adalah virus *double stranded DNA*, famili *Papillomaviridae*, tidak mempunyai *envelope*, berukuran kecil dengan diameter 55nm, mempunyai kapsid ikosahedral. Manifestasi infeksi *Human Papillomavirus* di kulit antara lain *Veruka Vulgaris (Common Warts)*, *Veruka Filliformis*, *Veruka Plana (Plane Warts)*, *Veruka Plantaris (Plantar Warts)*, *Veruka Berpigmen (Pigmented Warts)*, *Veruka Butcher's (Butcher's Warts)* dan *Epidermodysplasia Verruciformis*. Manifestasi infeksi *Human Papillomavirus* di mukosa antara lain *Focal Epithelial Hyperplasia (Heck's Disease)*, *Kondilomata Akuminata*, *Giant Kondilomata Akuminata (Buschke Lowenstein)*, *Bowenoid Papulosis*, *Papiloma laring (Recurrent Respiratory Papillomatosis)* (Al-Azmi H, Hanafy H, 2012).

Human Papillomavirus menjadi penyebab tersering infeksi di kulit dan mukosa. Angka prevalensi *Human Papillomavirus* yang menyerang kulit, sekitar 20% anak usia sekolah. Sekitar 75% wanita dan pria seksual aktif terkena infeksi HPV dalam hidupnya. Insidensi tersering infeksi HPV genital adalah kondilomata akuminata. Selain itu, HPV, merupakan penyebab utama kanker leher rahim yang merupakan penyebab kematian nomor dua terbesar setelah kanker payudara pada wanita (Steben M, Duarte E, 2007). Sampai saat ini belum ditemukan antivirus yang dapat menghambat perkembangan virus dan membunuh virus. Tindakan penatalaksanaan adalah mengeradikasi kelainan yang timbul dan mengurangi infeksi yang berulang. Sehingga upaya pencegahan adalah suatu cara yang sangat diandalkan dalam mencegah penyebaran infeksi HPV. Penularan terbanyak infeksi *Human Papillomavirus* melalui hubungan seksual, upaya pencegahan yang efektif adalah edukasi pemakaian kondom (Lumintang H, 2010)

TELAAH PUSTAKA

Infeksi dimulai dari virus yang masuk ke dalam sel melalui mikro abrasi jaringan permukaan epitel, sehingga memungkinkan sel masuk ke dalam sel basal.

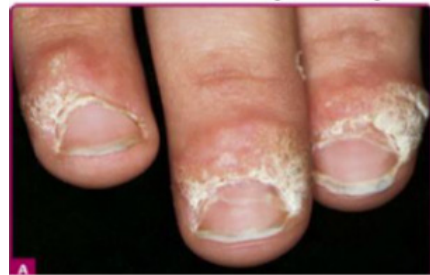

Gambar 1. Cara masuk virus pada sel epidermis

Infeksi *Human Papillomavirus* dapat dibagi menurut letaknya yakni di kulit dan mukosa. *Veruka vulgaris* merupakan infeksi *Human Papillomavirus* terbanyak.

a) *Veruka vulgaris*

Disebabkan oleh HPV tipe 1, 2, 4. *Veruka vulgaris* bersifat asimtomatis, hiperkeratosis, eksofitik, papul dan nodul berbentuk kubah, permukaan verukous, ukurannya lebih kecil dari 1mm hingga 10 mm (namun jarang sekali). Lokasi tersering ditemukan di tangan (terutama jari tangan), selain itu bisa terdapat di lutut, siku atau bagian tubuh lain yang terkena trauma. *Veruka* di periungual dapat terjadi di beberapa tempat, di sekitar tepi kuku, termasuk di proksimal *nail fold* dan hiponikium (Androphy JE, Kirnbaurer R, 2012).

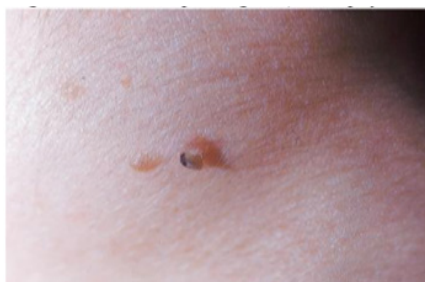

Gambar 2. *Veruka vulgaris*, di daerah periungual (Androphy JE, Kirnbaurer R, 2012)

Salicylic acid dan *cryosurgery* merupakan dua terapi yang paling sering dilakukan dalam pengobatan terhadap *veruka vulgaris*. Terapi yang lain yang dapat digunakan untuk *veruka vulgaris* yang resisten adalah, topikal atau imunoterapi sistemik, injeksi bleomycin intralesi, bedah eksisi, kuretase atau kauterisasi (Tapia G, Guerra E, Cerdeira C, 2009).

b) *Veruka Filliformis*

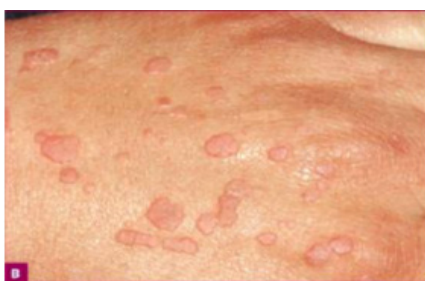Veruka yang timbul terutama pada muka, leher, dan area periorficial. Memberikan gambaran bentuk yang memanjang dengan fiksasi di dasar. Beberapa jurnal menyebutkan terapi lini pertama untuk infeksi *Human Papillomavirus* di wajah adalah dengan menggunakan *cryosurgery* (Cardosa J, Calonje E, 2011).



Gambar 3. Veruca Filiformis di leher (Cardosa J, Calonje E, 2011)

c) Veruca Plana

Lesi ini paling banyak di wajah, tangan bagian dorsum, bagian depan kaki dari lutut sampai mata kaki. Manifestasi klinis lesi dengan bentuk lentikuler, jumlahnya banyak terdiri dari papul dengan permukaan halus dan datar, papul kecil dengan peninggian yang jelas, berwarna abu-abu, kekuningan, atau dapat berwarna seperti kulit, diameter kurang dari 5 mm. Pada veruca plana ini dapat terjadi fenomena *Koebner*. Serotipe HPV tersering yang menyebabkan veruca plana ini adalah HPV tipe 3 dan 10. Penyembuhan lesi terkadang terjadi spontan, dan terkadang memiliki gejala gatal, dengan inflamasi di sekitarnya atau depigmentasi (Bacelieri R, Johnson M, 2007).

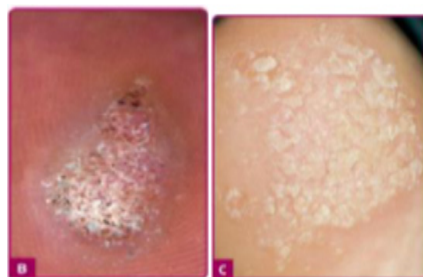


Gambar 4. Veruca Plana di tangan (Bacelieri R, Johnson M, 2007)

d) Veruca plantaris

Terjadi pada telapak kaki dan banyak terjadi pada anak-anak. Penyebab tersering dari veruca plantaris adalah serotipe HPV tipe 1. Memiliki dua bentuk endofitik dan eksofitik. Veruca plantaris berbentuk endofitik pada umumnya unik, dalam dan nyeri berbentuk plak keratinosit batas jelas di tengahnya terdapat sebuah titik hitam (*thrombosed capillaries*) dan cincin keratin keputihan tebal dengan sisi tepi menurun dan depresi ditengah. Veruca plantaris terdapat pada telapak kaki yang merupakan titik tum-

pu berat badan. Veruca plantaris yang eksofitik atau mosaik berbentuk plak yang ukurannya luas dan koalesen (Napper G, Douglas I, Albiertz J, 2007).

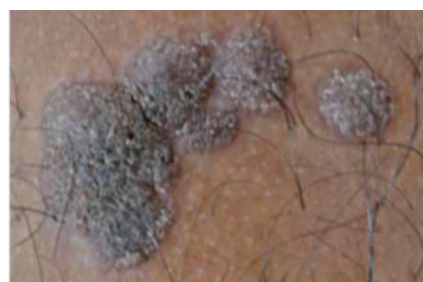

Gambar 5. Veruca vulgaris, Thrombosis Kapiler (B), Veruca Plantaris berbentuk Mosaik (C) (Napper G, Douglas I, Albiertz J, 2007)

Nitrogen cair digunakan sebagai terapi veruca plantaris terutama ukuran lesinya kecil dan lesi masih baru. Pengobatan veruca plantaris dengan lesi yang luas dengan diameter lebih dari 1cm, penggunaan nitrogen sering kurang efektif, karena sering menimbulkan nyeri pada daerah yang terkena nitrogen cair, serta timbulnya *blister* dan *scar*. Terapi lain yang dapat digunakan yakni bedah eksisi dan laser ablasi (Napper G, Douglas I, Albiertz J, 2007).

e) Veruca Berpigmen

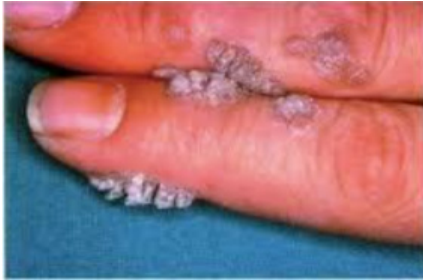Gambaran klinis veruca berpigmen adalah variasi warna yang bermacam-macam dari abu-abu hingga kecoklatan, dan gambaran histologis spesifik adanya badan inklusi yang homogen di sitoplasma. Terdapat peningkatan melanosom pada lesi. Veruca tipe ini berhubungan dengan HPV tipe 4, tipe 65 dan tipe 60. Veruca berpigmen merupakan lesi yang lebih keratinisasi, terapi yang terbaik dilakukan adalah eksisi (Gibbs S, Harvey I, Sterling J, Stark R, 2004).



Gambar 6. Veruca Berpigmen (Gibbs S, Harvey I, Sterling J, Stark R, 2004)

f) Veruka Butcher's

Veruka ini lebih banyak akibat kerja. Pekerja pemotong daging, ayam, dan ikan. Memberikan gambaran klinis papul verukous yang meluas atau lesi seperti *cauliflower* pada punggung, telapak tangan dan tepi periungual pada tangan dan jari tangan. Serotipe yang sering menyebabkan adalah HPV tipe 7 dan HPV tipe 2 (Keefe M, Al-Ghamdi A, Conggon D, 2006).



Gambar 7. Veruka Butcher's (Keefe M, Al-Ghamdi A, Conggon D, 2006)

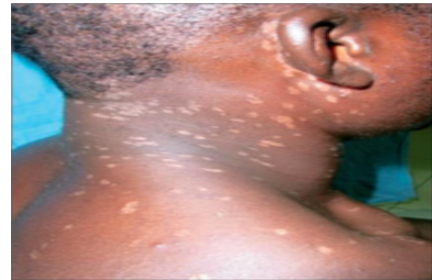Terapi yang dapat diberikan pada Veruka *Butcher's* ini sama dengan terapi Infeksi *Human Papillomavirus* dikulit yakni terapi kimiawi, podofilin, podofilotoksin, TCA, 5 fluorourasil, interferon dan imiquimod, serta terapi ablatif yang lain seperti eksisi, *cryotherapy*, elektrokauterisasi (Keefe M, Al-Ghamdi A, Conggon D, 2006).

g) *Epidermodysplasia verruciformis (Levandowsky-Lutz)*

Penyakit hereditas yang bersifat autosomal resesif, terjadi respon imun yang abnormal terhadap infeksi HPV. Lebih sering didapatkan pada populasi wanita. Pada 10% kasus *epidermodysplasia verruciformis* terdapat retardasi mental. Gejala klinisnya dimulai pada usia bayi, gambaran lesinya seperti veruka vulgaris dan veruka plana, lesi cenderung timbul pada lokasi yang tersering terpapar sinar matahari, punggung tangan, lengan, leher, dan wajah (Ostrow RS, Manias D, Mitchell AJ, 2007).

Pengobatan *epidermodysplasia verruciformis* dapat menggunakan nitrogen cair atau terapi ablatif yang lain yakni *cryosurgery* dan elektrokauter, terapi terutama adalah pencegahan terhadap paparan sinar matahari, karena paparan terhadap sinar matahari meningkatkan resiko keganasan, terutama *squamous malignancies* pada individu ini. Terapi pengobatan yang lain seperti topikal retinoid atau 5 fluorourasil dapat digunakan apabila lesi yang luas. Imunoterapi

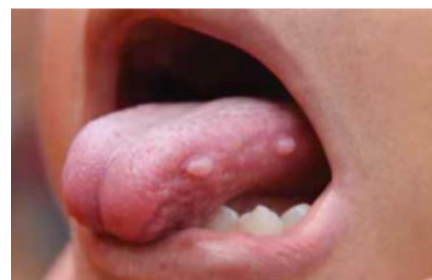pi topikal seperti imiquimod atau cidofovir dapat dipertimbangkan (Ostrow RS, Manias D, Mitchell AJ, 2007).



Gambar 8. *Epidermodysplasia verruciformis (Levandowsky-Lutz)* (Ostrow RS, Manias D, Mitchell AJ, 2007)

h) *Focal epithelial hyperplasia (FEH)* atau penyakit Heck's

Penyakit yang jarang terjadi pada mukosa oral jinak. Berkaitan dengan HPV serotipe 13 dan 32. *Focal epithelial hyperplasia (FEH)* lebih sering ditemukan pada anak-anak dan wanita dengan ras Amerika, Eskimo dan beberapa orang ras Afrika. Manifestasi klinisnya adalah papul kecil jumlah banyak, berwarna merah muda. Lesi biasanya asimtomatik dan cenderung penyembuhan spontan. Lokasi tersering adalah bibir bagian bawah, sedangkan lokasi yang lain adalah bibir atas, lidah, mukosa mulut, orofaring, palatum, dan dasar mulut (Ostrow RS, Manias D, Mitchell AJ, 2007).



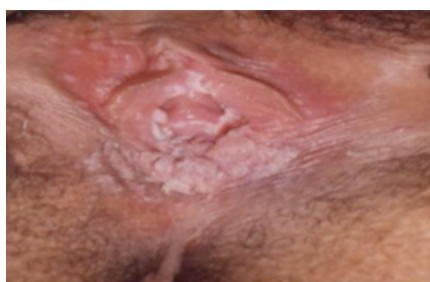Gambar 9. *Focal epithelial hyperplasia* pada lidah anak-anak (Ostrow RS, Manias D, Mitchell AJ, 2007)

Focal epithelial hyperplasia dapat sembuh sendiri tanpa pengobatan. Terapi pengobatan yang lain, antara lain interferon intralesi, terapi H2 blocker, oral retinoid atau terapi topikal dengan 5-FU *single* atau kombinasi dengan topikal tretinoin sangat berman-

faat (Ostrow RS, Manias D, Mitchell AJ, 2007).

i) Kondilomata Akuminata

Kondilomata akuminata pada umumnya asimtomatis, tetapi dapat menimbulkan ketidaknyaman karena mengakibatkan gatal, lembap, perdarahan, dispareuni, rasa terbakar, dan menimbulkan sekret. *Human Papillomavirus* tipe 6 dan 11 yang paling sering, selain itu juga tipe 16, 18, 31, dan 33. Penularan melalui kontak seksual, baik genito-genital, oro-genital. Manifestasi infeksi pada kelamin berupa a). kondilomata akuminata, bentuk klasik seperti bunga kol yang menonjol; b). papul halus (*smooth papular form/sessile*), papul kecil, halus berwarna seperti daging atau papul hiperpigmentasi yang mungkin bergabung membentuk plak; c). papul keratotik atau seperti veruka vulgaris; d). veruka plana. Infeksi kondilomata akuminata berbentuk tiga macam: infeksi subklinis, klinis dan laten. Infeksi subklinis hanya tampak dengan alat bantu misal asam asetat 3-5% (Rowen D, Fox P, Goon P, 2011)

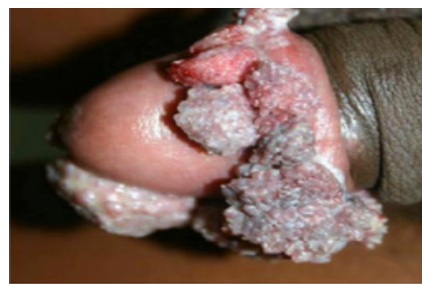

Gambar 10. Kondilomata akuminata di Perineum (Rowen D, Fox P, Goon P, 2011)

Penatalaksanaan kondilomata akuminata ditentukan oleh kondisi pasien, usia, kemampuan menerima risiko terapi, lokasi lesi, jumlah lesi, dan kemampuan tenaga medis. Beberapa jenis terapi yang bisa dilakukan untuk kondilomata akuminata adalah podofilotoksin, imiquimod, *cryotherapy*, podofilin, resin, *trichloroacetic acid* (TCA), *bichloroacetic acid* (BCA), kuretase, bedah listrik, eksisi, laser, interferon dan 5-fluorourasil (Rowen D, Fox P, Goon P, 2011).

j) Giant Kondilomata Akuminata

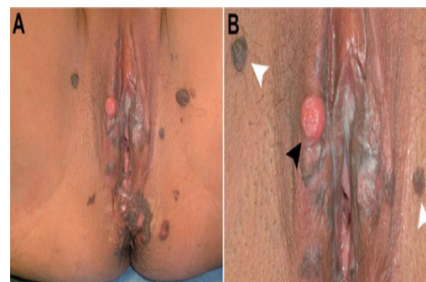Tumor yang jarang pada anorektum dan genitalia eksterna yang berhubungan dengan HPV risiko rendah tipe 6 dan 11. Lesi berukuran besar, berbau tidak enak, massa seperti kembang kol, pertumbuhan lambat dan sering berulang. Lesi dapat menginfiltrasi dalam hingga jaringan di bawahnya dapat berkomplikasi menjadi fistul dan abses (Natal E, 2006).



Gambar 11. Giant Kondilomata Akuminata (Natal E, 2006).

k) Bowenoid Papulosis

Lesi berbentuk papul multi fokal pada genitalia dengan gambaran histologis seperti karsinoma in situ atau *bowen disease*. Gambaran klinisnya adalah papul berwarna kecoklatan atau papul yang eritematus yang letaknya di regio anogenital, predileksi pada dewasa muda yang seksual aktif. Gambaran klinisnya harus dibedakan dengan keratosis seboroik, nevus melanositik, dan veruka vulgaris. *bowenoid papulosis* sangat erat kaitannya dengan HPV tipe 16 (Jones RW, Rowan DM, 2008).



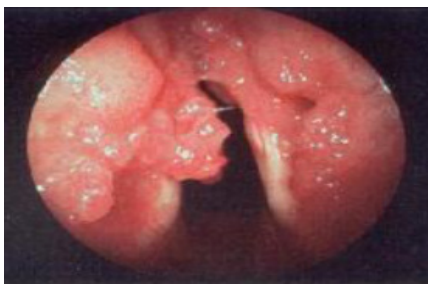Gambar 12. *Bowenoid papulosis* pada vulva (Jones RW, Rowan DM, 2008)

Terapi bedah eksisi, elektrokoagulasi, *cryotherapy*, terapi CO₂ laser, *photodynamic therapy*, tidak disarankan untuk *bowenoid papulosis* karena modalitas terapi tersebut tidak dapat memberikan pengobatan yang efektif dan efisien, hal ini diakibatkan distribusi lesi *bowenoid papulosis* yang multifokal. Alternatif pilihan yang lain adalah kemoterapi, termasuk 5-fluorourasil, podofilin, cidofovir, imiquimod dan retinoid lokal atau sistemik (Jones RW, Rowan DM, 2008).

l) *Recurrent Respiratory Papillomatosis* (papiloma laring)

Recurrent Respiratory Papillomatosis (papiloma laring) terdiri dua macam, yakni saat anak-anak (*juvenile onset*) dan dewasa (*adult onset*). Diakibatkan penularan dari daerah anogenital ibu ke traktus respiratorius

janin pada saat proses melahirkan, dan juga dapat terjadi pada janin masih di dalam kandungan melalui plasenta dan cairan amnion. Predileksi pada saluran respiratorius, area transformasi (dimana epitel berskuama dan epitel kolumnar bertemu) yakni laring. Gejala klinis adalah suara serak, batuk, wheezing, perubahan suara, dispnea kronik, tersedak, dan pingsan. Penyakit ini cukup berbahaya dan mengancam jiwa, karena pertumbuhan yang meluas sehingga menyebabkan obstruksi total saluran nafas. Pemeriksaan endoskopi cara menegaskan diagnosa. Terapi dapat menggunakan angiolitik laser atau dapat dikombinasikan dengan mikrodebridemen menggunakan cidofovir intralesi (Derkay C, Watrack B, 2009).



Gambar 13. *Recurrent Respiratory Papillomatosis* (Derkay C, Watrack B, 2009)

KESIMPULAN

Terapi infeksi Human Papillomavirus masih terbatas pada menghilangkan gejala klinis, belum ada antivirus yang efektif untuk eradikasi virus, sehingga pasien yang pernah menderita infeksi *Human Papillomavirus* dapat mengalami rekurensi lagi.

SARAN

Pencegahan merupakan tindakan yang penting. Pemberian vaksin HPV merupakan usaha pencegahan yang penting, disamping aktifitas seksual yang aman.

DAFTAR PUSTAKA

Al-Azmi H, Hanafy H. 2012. Human papillomavirus: manifestations, prevention and treatment: an overview. *Gulf J Dermatol*; 12 :1-23.

Androphy JE, Kirnbaurer R. 2012. Human papillomavirus infections. In: Goldsmith Al, Katz S, Gilchrist A, Paller A, Leffell D, Wolff K, editors. *Fitzpatrick's Dermatology in General Medicine*. 8th ed. New York: Mc Grawhill;. p. 2421-32.

Bacelieri R, Johnson M. 2007. Cutaneous warts: an evidence-based approach to therapy. *AAP*; 72: 647-

52.

- Cardosa J, Calonje E. 2011. Cutaneous manifestations of human papillomaviruses: a review. *Acta Dermatoven*; 20(3): 145-53.
- Derkay C, Watrack B. 2009. Recurrent respiratory papillomatosis: review. *Laryngoscope*; 118: 267-73
- Gibbs S, Harvey I, Sterling J, Stark R. 2004. Local treatments for cutaneous warts: Systemic review. *BMJ*; 325: 1-8.
- Jones RW, Rowan DM. 2008. Bowenoid papulosis: review. *Br J Dermatol*; 67: 245-50.
- Keefe M, Al-Ghamdi A, Conggon D. 2006. Cutaneous warts in butchers. *Br J Dermatol*; 150: 9-14.
- Lumintang H. Pencegahan infeksi human papillomavirus dengan vaksinasi. 2010. In: New perspective of sexually transmitted infection problems. *PKB Dermatology and Venereology*: 2010 Agustus 7-8; Surabaya; Jawa Timur; p. 242-58.
- Napper G, Douglas I, Albiets J. 2007. Cutaneous warts: verruca plana. *Br J Dermatol*; 90(3): 212-17.
- Natal E. 2006. Clinical Manifestations of genital HPV infection. *Elsevier*; 96:32-35
- Ostrow RS, Manias D, Mitchell AJ. 2007. Epidermodysplasia verruciformis. *Arch Dermatol*; 124: 90-8.
- Rowen D, Fox P, Goon P. 2011. Anogenital human papilloma virus infection: Natural history, epidemiology, and vaccination. In: Carlos A, Donovan B, Muhall B, Gaydos A, Russel D, Neilsen G, editors. *Sexually Transmitted disease*. 2nd ed. New York. Elsevier; p. 360-5.
- Steben M, Duarte E. 2007. Human papillomavirus infection: Epidemiology and pathophysiology. *Elsevier J*: 2-5.
- Tapia G, Guerra E, Cerdeira C. 2009. Common clinical manifestations of human papillomavirus (HPV) infection. *Bentham open*; 3: 103-10.